Kardiologia Polska
2011; 69, 3: 284–286
ISSN 0022–9032

Włókniak brodawczakowaty w uszku lewego przedsionka

Papillary fibroelastoma of the left atrial appendage

Barbara Zimoń[1], Andrzej Tomaszewski[1], Andrzej Wysokiński[1], Michał Tomaszewski[1, 4], Elżbieta Czekajska-Chehab[2], Andrzej Wolski[3]

[1]Katedra i Klinika Kardiologii, Uniwersytet Medyczny, Lublin
[2]I Zakład Radiologii Lekarskiej, Uniwersytet Medyczny, Lublin
[3]Oddział Chirurgii Naczyniowej, Samodzielny Publiczny Szpital Kliniczny nr 4, Lublin
[4]Katedra Interny z Zakładem Pielęgniarstwa Internistycznego, Uniwersytet Medyczny, Lublin

Abstract

Primary cardiac tumours are very rare (0.02%). Typically fibroelastoma arises from valvular endocardium, nonvalvular locations occur occasionally. Usually fibroelastoma is asymptomatic, however in some cases it may produce small superficial thrombi with substantial risk of embolisation. We report 59 year-old male with left atrial appendage location of papillary fibroelastoma diagnosed during transesophageal echocardiography. Computed tomography confirmed morphological signs typical for this tumour.

Key words: papillary fibroelastoma, primary cardiac tumour, left atrial appendage

Kardiol Pol 2011; 69, 3: 284–286

WSTĘP

Pierwotne guzy serca występują bardzo rzadko (0,02%). Większość guzów (75%) histologicznie ma charakter łagodny, wiążą się jednak z większym ryzykiem powikłań zatorowych w obrębie krążenia mózgowego i obwodowego nawet u pacjentów bezobjawowych.

Wśród pierwotnych guzów serca u dorosłych dominują śluzaki (*myxoma*) usytuowane najczęściej w lewym przedsionku, następnie tłuszczaki (*lipoma*). U dzieci najczęściej występują mięśniaki prążkowanokomórkowe (*rhabdomyoma*). Włókniak brodawczakowaty (*papillary fibroelastoma*) to trzeci pod względem występowania u dorosłych łagodny nowotwór serca. Zwykle wyrasta z wsierdzia zastawek (najczęściej zastawki aortalnej), bardzo rzadko lokalizuje się pozazastawkowo [1–3].

OPIS PRZYPADKU

Pacjent w wieku 59 lat z wywiadem cukrzycy typu 2 w trakcie insulinoterapii został przyjęty na Oddział Chirurgii Naczyniowej z powodu niegojącej się rany po przebytej miesiąc wcześniej częściowej amputacji prawej stopy. Ze względu na stwierdzony szmer skurczowy w polu osłuchiwania zastawki aortalnej (dotychczas bez wywiadu kardiologicznego) i utrzymujące się od 2 miesięcy kliniczne objawy infekcji z temperaturą ciała do 38,8°C wykonano badanie echokardiograficzne w kierunku infekcyjnego zapalenia wsierdzia (IZW).

Przezklatkowo (TTE) stwierdzono umiarkowane zwężenie lewego ujścia tętniczego z gradientem maksymalnym 42 mm Hg i dużym przerostem lewej komory. W badaniu przezprzełykowym (TEE) nie stwierdzono cech IZW, natomiast w ujściu uszka lewego przedsionka uwidoczniono okrągły gu-

Adres do korespondencji:
dr hab. n. med. Andrzej Tomaszewski, Samodzielny Publiczny Szpital Kliniczny nr 4, ul. Jaczewskiego 8, 20–954 Lublin, tel/faks: +48 81 724 41 51, e-mail: ajtom@wp.pl

Copyright © Polskie Towarzystwo Kardiologiczne

Rycina 1. Badanie echokardiograficzne przezprzełykowe. Strzałka wskazuje włókniaka brodawczakowatego w uszku lewego przedsionka (LAA)

Rycina 3. Badanie echokardiograficzne przezprzełykowe na poziomie zastawki aortalnej. Widoczne zwapnienia jej płatków, w uszku lewego przedsionka okrągły, mały twór odpowiadający włókniakowi brodawczakowatemu (strzałka); x — zwapniałe płatki zastawki aortalnej

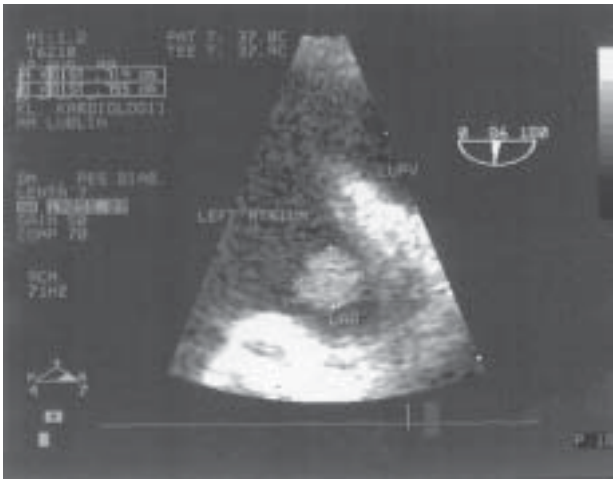

Rycina 2. Badanie echokardiograficzne przezprzełykowe. Uszypułowany guz ma typową średnicę < 1 cm; LAA — uszko lewego przedsionka; LUPV — żyła płucna górna lewa

zek (7 × 7,5 mm) na cienkiej szypułce o dużej ruchomości. Obraz ten sugerował obecność fibroelastoma o całkowicie nietypowej lokalizacji. W tomografii komputerowej (CT) potwierdzono morfologiczne cechy typowe dla tego guza o wymiarach 8 × 7 × 8 mm. Ponadto stwierdzono zwapnienia pierścienia ścięgnistego zastawki mitralnej, płatków aortalnych, masywne w tętnicach wieńcowych (ryc. 1–4).

OMÓWIENIE

Włókniak brodawczakowaty (*papillary fibroelastoma* lub *fibroelastoma*) wywodzi się najczęściej z wsierdzia zastawkowego. Echokardiograficznie jest to mały, dobrze ruchomy guzek na cienkiej szypułce. Występuje on u osób w starszym wieku, najczęściej przy współistniejących wadach zastawkowych, a jego echogeniczność jest zwykle większa lub zbliżona do płatka zastawki, do której jest umocowany. Potencjał zatorowy tego guza wynika z nierównej powierzchni, na której mogą powstawać niewielkie skrzepliny [4, 5].

Opisana tu lokalizacja pozazastawkowa jest niezwykle rzadka i stwierdzona przypadkowo. Badanie TEE wykonywano z innych przyczyn i należy podkreślić brak możliwości uwidocznienia guza w TTE. W ogromnym materiale dotyczącym fibroelastoma (n = 725) jedynie 10 przypadków było zlokalizowanych w lewym przedsionku, a tylko 2 — w uszku lewego przedsionka [6].

W CT serca potwierdzono dokładniej morfologiczne cechy guza typowe dla włókniaka brodawczakowatego. Fibroelastoma ma okrągły kształt, śluzak jest zawsze bardziej nieregularny i zazwyczaj większy. Nierówna, „morwowata" powierzchnia była zdecydowanie lepiej widoczna w CT. Zarówno echokardiografia, jak i CT wykazały, że cienka szypuła i znaczna ruchomość są typowe dla fibroelastoma, podczas gdy śluzak charakteryzuje się najczęściej szerszą podstawą i mniejszą ruchomością. Bardzo cenna w innych przypadkach ocena gęstości w CT tu nie była diagnostyczna i nie może odróżnić obu tych guzów.

Ze względu na ryzyko powikłań zatorowych chorego zakwalifikowano do leczenia kardiochirurgicznego, na które nie wyraził zgody. Pozostaje pod opieką Przyklinicznej Poradni Kardiologicznej i przyjmuje acenokumarol pod kontrolą INR.

Konflikt interesów: *nie zgłoszono*

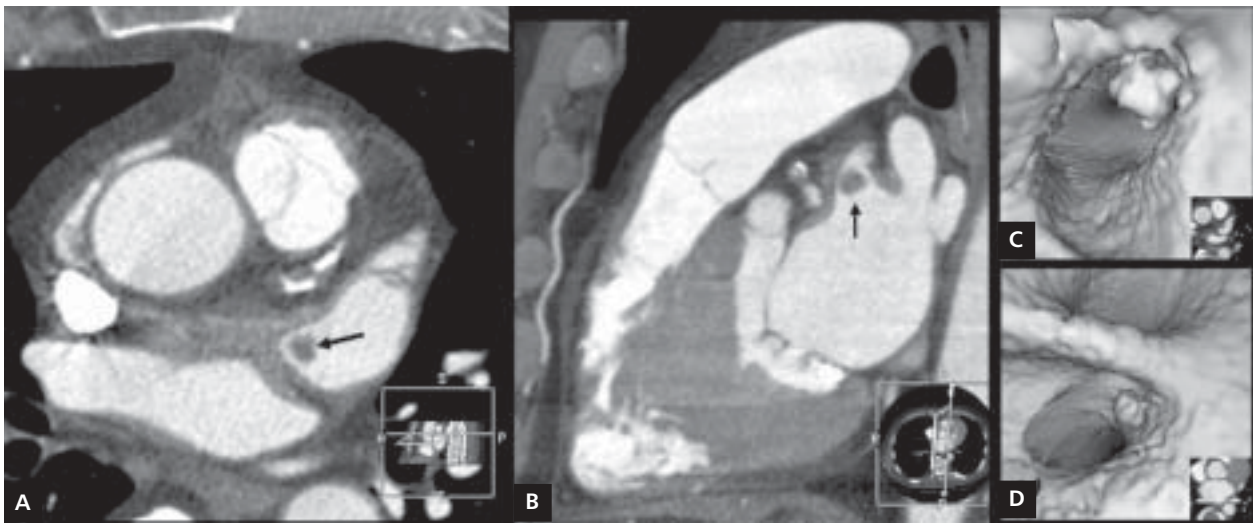

Rycina 4. Tomografia komputerowa. Obraz uszypułowanego guzka śr. 8 mm o nieregularnych zarysach, obecnego w początkowej części uszka lewego przedsionka (strzałki); **A.** Projekcja osiowa; **B.** Projekcja sagitalna; **C.** Wirtualna atrioskopia, widok od strony uszka; **D.** Wirtualna atrioskopia, widok od strony światła przedsionka

Piśmiennictwo

1. Reynen K. Frequency of primary tumor of the heart. Am J Cardiol, 1996; 77: 107.
2. Hicks KA, Kovach JA, Frishberg DP, Wiley TM, Gurczak PB, Vernalis MN. Echocardiographic evaluation of papillary fibroelastoma: a case report and review of the literature. J Am Soc Echocardiogr, 1996; 9: 353–360.
3. Bicer M, Cikirikcioglu M, Pektok E, Müller H, Dettwiler S, Kalangos A. Papillary fibroelastoma of the left atrial wall: a case report. J Cardiothorac Surg, 2009; 4: 28.
4. Mohammadi S, Martineau A, Voisine P, Dagenais F. Left atrial papillary fibroelastoma: a rare cause of multiple cerebral emboli. Ann Thorac Surg, 2007; 84: 1396–1397.
5. Gowda RM, Khan IA, Nair CK, Mehta NJ, Vasavada BC, Sacchi TJ. Cardiac papillary fibroelastoma: a comprehensive analysis of 725 cases. Am Heart J, 2003; 146: 404–410.
6. Baba Y, Tsuboi Y, Sakiyama K et al. Cardiac papillary fibroelastoma as a cause of recurrent ischemic strokes: the diagnostic value of serial transesophageal echocardiography. Cerebrovasc Dis, 2002; 14: 256–259.